

Rekombinantní interferon omega (rFeIFN- ω) při léčbě infekčních onemocnění koček

Z. KNOTEK,¹ V. PALUŠ,¹ J. VÁHALA,² L. LEVÁ,³ M. FALDYNA³

¹Veterinární a farmaceutická univerzita Brno

²Zoologická zahrada Dvůr Králové nad Labem

³Výzkumný ústav veterinárního lékařství Brno

SOUHRN

Knotek Z., Paluš V., Váhala J., Levá L., Faldyna M. **Rekombinantní interferon omega (rFeIFN- ω) při léčbě infekčních onemocnění koček.** Veterinární klinika 2007;4:52-56.

Práce přináší informace o použití rekombinantního kočičího interferonu u deseti pacientů, sedmi koček a tří tygřích mláďat. Interferon byl použit při léčbě dvou pacientů s infekcí FeLV v souladu s doporučením výrobce podle již dříve zveřejněného protokolu. Konkrétně se jednalo o tři série podkožních injekcí (1 milion jednotek rFeIFN- ω /kg hmotnosti po dobu pěti následujících dnů, dále 15. – 19. den a 61. – 65. den). Ke zlepšení klinického stavu došlo již po první sérii použití rFeIFN- ω . Použití interferonu bylo ověřeno též u pěti pacientů, u nichž byly protilátky proti koronaviru FeCoV v krvi prokázány pomocí jednoduchého komerčního testu a následně potvrzeny metodou nepřímé imunofluorescence (IFA) v laboratorních podmínkách. Ani jednoho ze tří pacientů s klinickou formou infekční peritonitidy se nepodařilo zachránit a rovněž titr protilátek FeCoV stanovený u dvou klinicky zdravých mladých koček pomocí nepřímé imunofluorescence nebyl ani v jednom případě ovlivněn. Rekombinantní interferon byl s úspěchem použit při komplexní léčbě tří uměle odchovaných tygřat s vodnatým krvavým průjmem. Jejich zdravotní stav se v průběhu desetidenní léčby upravil a injekce interferonu nebylo nutné již dále opakovat. Na základě předběžných výsledků můžeme použití rekombinantního kočičího interferonu doporučit u koček v počátečních fázích retrovirových infekcí i u mláďat kočkovitých šelem při řešení infekčních onemocnění.

SUMMARY

Knotek Z., Paluš V., Váhala J., Levá L., Faldyna M. **Recombinant interferon omega (rFeIFN- ω) at therapy of infectious diseases in cats.** Veterinární klinika 2007;4:52-56.

This work gives information on the recombinant feline interferon use in ten patients, seven cats and three cubs. Interferon has been used at therapy of two patients with FeLV infection in compliance with producer recommendation according to the protocol published before. Concretely, three sets of subcutaneous infections have been discussed (1 million units rFeIFN- ω /kg b. w. then from 15 to 19 days and between 61 and 65 days). Improvement of clinical state has been seen after the first set of rFeIFN- ω administration. Interferon administration has also been verified in five patients in which were proved antibodies against coronavirus FeCoV in blood by means of simple commercial test and then confirmed by the method of indirect fluorescence assay (IFA) in the laboratory conditions. No patients out of three with clinical form of infectious peritonitis were managed to save the life likewise the titre of antibodies FeCoV determined in two clinically healthy young cats by indirect fluorescence assay were not influenced in any case. Recombinant interferon has been administered with success at total therapy of three hand raising cubs with watery blooded diarrhoea. Their health status during a ten days of therapy was stabilised and other interferon injections were not necessary to repeat. On the base of preliminary results we can recommend an administration of the recombinant feline interferon in cats at early stages of retroviral infections in the felid youngs at a solution for infectious diseases.

Interferony jsou ve veterinární medicíně známy již delší dobu. Dělí se většinou do dvou základních skupin (Typ 1 – IFN- α , IFN- β , IFN- ω ; Typ 2 – IFN- γ), které jsou definovány typem buněk, které je produkují (například infikované buňky, T lymfocyty, NK buňky), dále přítomností podobných či odlišných receptorů na cílových buňkách, imunomodulační a antiproliferativní aktivitou nebo schopností omezit replikaci viru ve tkáních.¹ Možnost

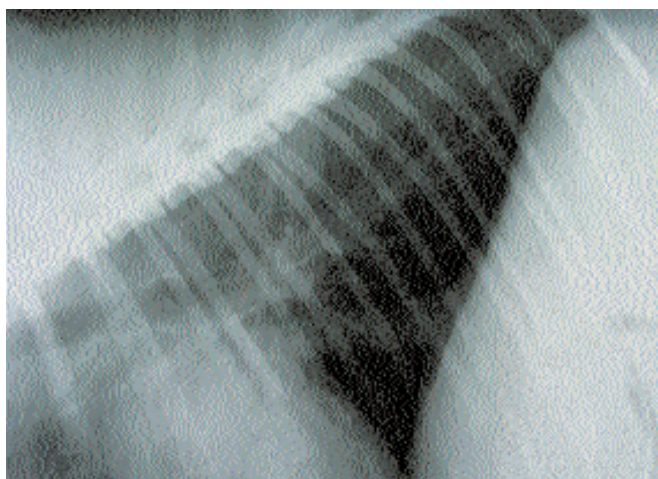
zařazení interferonu do léčby infekčních onemocnění domácích zvířat byla v minulosti opakovaně ověřena a první výsledky se jeví jako velmi nadějně.²⁻³ Postupně se však ukázalo, že při vyhodnocení dlouhodobé léčby virových infekcí rekombinantním humánním interferonem (rHuIFN) je realitou problém s tvorbou blokujících protilátek, které efektivitu náročné léčby výrazně omezují. Následně byla proto pozornost věnována při-

pravě interferonu s možností dlouhodobého nebo opakovaného použití při zachování jeho účinnosti. Výsledkem byla realizace rekombinantního kočičího interferonu- ω (rFeIFN- ω).⁴⁻⁷ Následovalo klinické ověřování praktického použití interferonu při léčbě infekčních onemocnění. Zkušenosti se zařazením interferonu do terapie virových infekcí koček byly publikovány především veterinárními lékaři z Francie. Příkladem jsou příznivé zprávy o úspěšné léčbě koček pomocí série injekcí interferonu- ω (rFeIFN- ω).⁸⁻⁹ Do projektů bylo zařazeno více než 130 koček a rozdíly v přežívání pacientů oproti kontrolním skupinám dosáhly statistické významnosti. Zcela nový pohled na možnost léčby koček s virovou infekční peritonitidou přinesly práce uskutečněné v Japonsku. Konkrétně se jednalo o případy úspěšného použití interferonu u koček s efuzivní formou onemocnění.¹⁰ Lze tedy konstatovat, že varianta terapie infekcí koček pomocí interferonů byla odbornou veřejností v zahraničí hodnocena kladně. V České republice nebyly doposud výsledky obdobné studie zveřejněny. Cílem předkládané studie je proto shrnutí dosavadních poznatků, kterých jsme při použití rekombinantního kočičího interferonu- ω (rFeIFN- ω) dosáhli při léčbě koček a kočkovitých šelem.

Použití rekombinantního interferonu při léčbě pacientů s infekcí FeLV

Rekombinantní kočičí interferon byl použit při léčbě dvou pacientů, u nichž byla v průběhu diagnostiky zjištěna přítomnost FeLV antigenu p27 ve vzorcích periferní krve.

Prvním pacientem byl dvouletý britský krátkosrstý kocour trpící purulentní rinitidou a nechutenstvím. Kocour pocházel z chovu, kde byly též přítomny další tři chovné kočky, všechny řádně očkované proti panleukopenii, kaliciviroze, herpesviroze i vzteklině. Všechny kočky byly pravidelně odčervovány a krmeny komerčním kompletním krmivem. Kocour byl nově zařazen do chovu společně s tříletou kočkou, která nevykazovala žádné zdravotní komplikace. Obě zvířata byla chována v bytě bez kontaktu s jinými kočkami. Dýchací problémy u kocourka měly intermitentní charakter a byly opakovaně řešeny antibiotiky, vždy pouze s dočasným zlepšením. Klinické vyšetření prokázalo zvýšenou tělesnou teplotu (40,4 °C) při fyziologické frekvenci dechu (35/min) a přirozené srdeční frekvenci (140/min). Auskultací bylo zjištěno zostřené vezikulární dýchání, palpací odhalila pouze mírné zvětšení obou submandibulárních mízních uzlin. Nápadný byl především oboustranný purulentní výtok z nozder, vyvolávající zhoršené inspirium s pootevřenou dutinou ústní. S ohledem na anamnestické údaje a charakter klinických projevů bylo vysloveno podezření na bakteriální infekci horních dýchacích cest, ale byla zvažována i možnost vlivu skryté virové infekce, konkrétně možnost retrovirové infekce. Majitelce kocourka bylo navrženo prohloubené klinické vyšetření, včetně zhotovení RTG snímků dutiny hrudní a odběru krve pro vyšetření hematologické, biochemické a uskutečnění testu na přítomnost antigenu FeLV a protilátek proti FIV (Witness® FeLV-FIV). RTG



Pacient č. 1 Laterolaterální RTG projekce – peribronchiální a intersticiální plicní vzor

vyšetření prokázalo peribronchiální a intersticiální plicní vzor jako možný obraz bronchitidy nebo mírné formy intersticiální pneumonie (obr. 1). Biochemické parametry krevní plazmy se všechny nacházely v rozmezí fyziologických hodnot. Hematologické vyšetření odhalilo leukopénii s výrazným poklesem počtu neutrofilních granulocytů a nápadně vysokým relativním zastoupením lymfocytů (70 %). Test na přítomnost FeLV antigenu p27 byl pozitivní, test na FIV protilátky proti gp 40 byl negativní. Bylo doporučeno a provedeno vyšetření i druhé kočky ze společného chovu – výsledek byl FeLV negativní/FIV negativní. U pacienta byl proveden odběr krve pro imunologické vyšetření a zahájena léčba. Imunologické vyšetření prokázalo sníženou aktivitu fagocytární aktivity neutrofilních granulocytů a monocytů (11,5 %) oproti referenčním hodnotám (> 40 %). Ostatní parametry imunitního profilu pacienta hodnocené pomocí testů in vitro (další testy fagocytární aktivity, aktivita lymfocytů, zastoupení subpopulací lymfocytů v krvi, koncentrace imunoglobulinů a cirkulujících imunokomplexů) se nacházely v referenčním rozmezí. Jako diagnóza byla určena retrovirová infekce FeLV v počátečním stadiu (tedy ještě před nástupem generalizované lymfadenopatie a ireverzibilního poškození imunitního systému). Majitelce proto byla navržena terapie zahrnující imunoterapii pomocí rFeIFN- ω (Virbagen Omega 10 MU, Virbac Animal Health, Francie). Interferon byl použit v souladu s doporučením výrobce podle již dříve zveřejněného protokolu.⁸⁻⁹ Konkrétně se jednalo o tři série podkožních injekcí (1 milion jednotek/kg hmotnosti po dobu pěti následujících dnů, dále 15. – 19. den a 61. – 65. den). Současně byla prvních devět dní podávána injekčně antibiotika (amoxicilin klavulanát 25 mg/kg, po 12 hodinách, Synulox® Pfizer, Itálie) a aplikovány léky zaměřené na symptomatickou léčbu.

Ke zlepšení klinického stavu došlo již po první sérii použití rFeIFN- ω . Zcela ustal purulentní výtok a zlepšilo se od té doby i dýchání kocourka. Zlepšila se celková kondice pacienta a došlo k výraznému zlepšení příjmu nabízené potravy. Přítomnost FeLV antigenu p27 byla v periferní krvi kocourka potvrzena i na konci léčby. Z imunologických parametrů byla i na konci léčby zjištěna snížená fagocytární aktivita. Nicméně již po první sérii injekcí rFeIFN- ω se

Tab. 1 – Výsledky vyšetření krve u pacienta č. 1

Ukazatel	Jednotky	Vyšetření krve				
		den - 3	den + 5	den + 15	den + 61	den + 185
Celková bílkovina	g/l	63,3			57,9	
Albumin	g/l	31,6			30,7	
Kreatinin	μmol/l	115,7			94,6	
Glukóza	mmol/l	5,11			5,94	
Močovina	mmol/l	8,48			8,37	
ALP	μkat/l	0,36			0,49	
ALT	μkat/l	0,80			0,56	
AST	μkat/l	0,28			0,39	
Vápník	mmol/l	2,10			2,36	
Fosfor	mmol/l	1,31			1,56	
Sodík	mmol/l	153			155,3	
Draslík	mmol/l	4,37			4,04	
Chloridy	mmol/l	109,6			112,5	
Hemoglobin	g/l	110	102	105	120	136
Hematokrit	l/l	0,37	0,34	0,36	0,42	0,49
Erytrocyty	T/l	7,84	7,10	7,03	8,25	10,1
Leukocyty	G/l	4,2	4,5	6,0	10,6	14,9
Neutrofilý – tyčky	G/l	0,126	0,090	0	0,318	0
Neutrofilý – segmenty	G/l	0,882	0,765	1,380	4,876	4,768
Lymfocyty	G/l	2,940	3,555	4,104	5,194	8,791
Monocyty	G/l	0,126	0,045	0,120	0,212	0,149
Eozinofily	G/l	0,126	0,045	0,240	0	1,043
Bazofily	G/l	0	0	0,120	0	0,149
Trombocyty	G/l	222	319	358	311	527
FeLV antigen p27	–	pozitivní	–	–	–	pozitivní

Tab. 2 – Výsledky vyšetření krve u pacienta č. 2

Ukazatel	Jednotky	Vyšetření krve	
		den 0	den + 15
Celková bílkovina	g/l	–	
Albumin	g/l	–	
Kreatinin	μmol/l	–	
Glukóza	mmol/l	6,86	
Močovina	mmol/l	9,53	
ALP	μkat/l	0,838	
ALT	μkat/l	0,151	
AST	μkat/l	0,310	
Hemoglobin	g/l	96,0	99,7
Hematokrit	l/l	0,25	0,28
Erytrocyty	T/l	7,1	7,4
Leukocyty	G/l	10,8	3,8
Neutrofilý – tyčky	G/l	0	0
Neutrofilý – segmenty	G/l	1,74	0,40
Lymfocyty	G/l	8,33	3,08
Monocyty	G/l	0,51	0
Eozinofily	G/l	0,22	0,30
Bazofily	G/l	0	0
Trombocyty	G/l	463	412
FeLV antigen p27	–	pozitivní	–

počet leukocytů v periferní krvi vrátil do úrovně odpovídající fyziologickým hodnotám a při dalších sériích terapie pomocí rFeIFN-ω se tento ukazatel ještě zvýšil. Po první a druhé sérii injekcí rFeIFN-ω se zároveň postupně snížilo relativní zastoupení periferních lymfocytů. Kocourek se v současné době (více než šest měsíců po ukončení léčby) nachází v dobrém zdravotním stavu. Výsledky vybraných laboratorních vyšetření jsou znázorněna v tabulce (tab. 1).

Druhým pacientem byl kastrováný kocour kontinentálního krátkosrstého plemene, stáří 1,5 roku, chovaný s dalšími třemi adoptovanými kočkami (všechny tři v testu FeLV negativní). Majitelka u něj pozorovala hubnutí při nezměněném zájmu o předkládanou potravu a zaostávání v růstu. Klinické vyšetření odhalilo gingivitidu a pacient dostával lék s imunostimulačním a lokálním antiinfekčním účinkem (Imudon, Solvay Pharma, Francie). Vyšetřením krve byly zjištěny neutropenie (16,1 %) a lymfocytóza (77,2), parametry biochemického profilu se nacházely v rozmezí referenčních hodnot. Výsledky laboratorních vyšetření jsou znázorněny v tabulce (tab. 2). Po první sérii injekcí interferonu se u pacienta zvýšila aktivita a vzrostl i příjem potravy.

Použití rekombinantního interferonu při léčbě pacientů s infekční peritonitidou a koček pozitivních na přítomnost FeCoV protilátek

Léčba interferonem byla ověřena u pěti pacientů (č. 3 – 7), u nichž byly protilátky proti koronaviru FeCoV v krvi prokázány pomocí jednoduchého komerčního testu a následně potvrzeny metodou nepřímé imunofluorescence (IFA) v laboratorních podmínkách. Tři pacienti ze stejného chovu (č. 3 – 5), dva kocouři a kočka kontinentálního krátkosrstého plemene stáří 11 – 12 měsíců, byli předvedeni na kliniku z důvodu pokročilého stadia efuzivní formy infekční peritonitidy u dvou z nich (č. 3 a 4). U obou těchto pacientů byla zjištěna výrazná anémie dostupných sliznic a punkcí dutiny břišní byla získána jantarově zbarvená tekutina s vysokým obsahem bílkoviny (70 g/l). Výsledky laboratorních vyšetření jsou uvedeny v tabulce 3. U pacientů č. 3 a 4 byla vyslovena opatrná až nepříznivá prognóza, nicméně po konzultaci s majitelem bylo přistoupeno k terapii interferonem. Interferon rFeIFN-ω (Virbagen Omega 10 MU, Virbac Animal Health, Francie) byl aplikován subkutánně v dávkách 1 MU/kg po 48 hodinách celkem šestkrát a následně ve třech týdenních intervalech. Léčba zahrnovala též podávání steroidů (prednisolon), antibiotik (amoxycilin) a vitamínů.

Pacienty č. 6 a 7 byly dvě mladé kočky ve věku 5 a 7 měsíců, které nevykazovaly žádné klinické projevy onemocnění infekční peritonitidou. Komerční test na přítomnost protilátek proti koronaviru byl u těchto koček realizován na žádost majitele stejně jako vyšetření krevního séra pomocí nepřímé imunofluorescence. Vzhledem k tomu, že přítomnost protilátek v krvi byla opakovaně potvrzena (titry protilátek IFA 1 : 100 – 1 : 400), byl interferon-ω na žádost majitele aplikován ve třech sériích injekcí podle obecně přijatého schématu (tab. 4).

Použití rekombinantního interferonu při léčbě průmového onemocnění u tygřích mláďat

Rekombinantní interferon-ω (Virbagen Omega 10 MU, Virbac Animal Health, Francie) byl ověřen rovněž při nespecifické léčbě tří uměle odchovaných tygřat. U pacientů se ve stáří čtyř měsíců objevil vodnatý prů-

Tab. 3 – Výsledky vyšetření krve u pacientů č. 3 – 5

Ukazatel	Jednotky	Pacienti		
		č. 3	č. 4	č. 5
Celková bílkovina	g/l	63,1	61,0	87,9
Kreatinin	μ mol/l	51,1	52,2	42,7
Močovina	mmol/l	10,5	17,4	9,9
ALT	μ kat/l	0,73	0,54	0,74
AST	μ kat/l	1,28	1,6	0,7
Bilirubin	g/l	3,6	10,2	4,5
Hemoglobin	g/l	83,0	66,0	88,0
Hematokrit	l/l	0,31	0,24	0,31
Erytrocyty	T/l	5,91	5,0	5,86
Leukocyty	G/l	40,2	21,2	19,4
Neutrofilý – tyčky	G/l	1,206	6,572	1,164
Neutrofilý – segmenty	G/l	37,788	14,204	17,460
Lymfocyty	G/l	1,206	0,424	0,194
Monocyty	G/l	0	0	0,582
Eozinofily	G/l	0	0	0
Bazofily	G/l	0	0	0
Trombocyty	G/l	754	68	615
IFA – FeCoV	–	1 : 400	1 : 400	1 : 400

Tab. 4 – Schéma použití interferonu- ω (rFeIFN- ω) u popísaných případů

Indikace	Schéma použití interferonu
Vodnatý průjem s krví	2,5 MU/kg SC po 24 hod. (10x)
FeLV	1 MU/kg SC po 24 hod. (5x) s opakováním série po 10 dnech V případě nutnosti další pětidenní série
Akutní forma FIP	1 MU/kg SC po 48 hod. (4 – 6x) + 1 MU/kg SC v týdenním intervalu (3 – 4x)

jem s přítomností krve. Bakteriologické vyšetření vzorků hlubokých rektálních výtěrů prokázalo přítomnost hemolytické *Escherichia coli* a blíže nespecifikovaných klostridií. Koprologické vyšetření nepotvrdilo přítomnost parazitů ani jejich vajíček. Kromě interferonu byl tygřím koťatům podáván perorálně po dobu pěti dní metronidazol a injekčně aplikována antibiotika penicilin a streptomycin (Norostrep, Norbrook Lab., Irsko). Celková doba léčby interferonem- ω byla deset dní. Zdravotní stav všech tří pacientů se v průběhu léčby upravil a injekce interferonu nebylo nutné opakovat.

Zhodnocení předběžných výsledků a diskuse

Počet koček pozitivních na přítomnost retroviru FeLV v posledních letech vykazuje příznivý pokles. Stále však platí, že se jedná o závažné onemocnění, většinou s fatálním koncem. Univerzální a zcela účinná léčba všech forem infekcí FeLV neexistuje. Například, při dříve doporučované kombinaci vinkristinu, prednisolonu a cyklofosfamidů lze příznivý efekt očekávat maximálně u 20 % pacientů. V humánní medicíně používané chemoterapeutikum azidothymidin proniká do buněk nakažených virem FeLV i do buněk neinfikovaných, kde blokuje tvorbu provirové DNA a tím i množení FeLV. Z experimentálních sledování je patrné, že pozitivních výsledků je dosahováno, pokud je azidothymidin aplikován ještě před nebo velmi záhy po infekci koček FeLV

virem. V klinické praxi se však setkáváme s pacienty v různých stádiích retrovirových infekcí a je proto možno očekávat omezenou úspěšnost takové terapie. Pro použití azidothymidinu u koček navíc existuje celá řada omezení. Úspěch zdolání retrovirových infekcí závisí na rozsahu poškození imunitního systému a lze jej proto očekávat především v prvních stádiích onemocnění.

Zcela objektivní hodnocení terapeutického přínosu rekombinantního interferonu budeme moci udělat až po provedení sledování na reprezentativní skupině pacientů. Z tohoto pohledu považujeme naše současné zkušenosti s rekombinantním interferonem u koček za výsledky předběžné studie. Přesto lze na základě dosažených výsledků použití interferonu u koček v počátečních fázích retrovirových infekcí doporučit.

Jako diskutabilní až kontroverzní hodnotíme různé varianty léčby klinické formy infekční peritonitidy. Mnohé z nabízených protokolů neodpovídají našim praktickým zkušenostem ani teoretickým předpokladům,¹¹⁻¹² a proto jsme je doposud odmítali. Japonskými kolegy je referováno o úspěchu použití interferonu u pacientů s efuzivní formou onemocnění, jejichž stáří se na začátku léčby pohybovalo v rozmezí 6 – 16 let. Tento fakt je pro nás zarážející již z toho pohledu, že stáří našich pacientů s rozvinutou formou infekční peritonitidy se většinou pohybuje v rozmezí od několika měsíců do věku jednoho až tří let. V souvislosti s tím nelze nezmínit poznatek ze semináře, věnovaného infekčním onemocněním koček, který byl na podzim roku 2006 součástí světového veterinárního kongresu v Praze. Více než sto přítomných účastníků se zde shodlo na skutečnosti, že maximální věk koček, při kterém kolegové zaznamenali efuzivní formu infekční peritonitidy, nepřekročil hranici čtyř roků. Ve srovnání se zahraničními informacemi o léčbě efuzivní formy infekční peritonitidy koček jsou naše výsledky méně optimistické. Ani jednoho ze tří pacientů s klinickou formou infekční peritonitidy se nepodařilo zachránit. Ve dvou případech již nebylo možno ani realizovat třetí sérii injekcí. Rovněž pozitivní titr protilátek FeCoV stanovený u dvou klinicky zdravých mladých koček pomocí nepřímé imunofluorescence nebyl ani v jednom ze dvou případů použitím interferonu ovlivněn.

Nadějnou skupinu pacientů, u kterých lze při komplexní léčbě indikovat použití interferonu, představují pacienti s virovými infekcemi dýchacích cest a terapii odolávajícími gingivitidami a stomatitidami. Práce, které dokumentují pozitivní přínos opakované injekční aplikace interferonu- ω (rFeIFN- ω) u takových pacientů, již byly publikovány.⁸

Doposud existuje jen omezený počet informací o séroprevalenci virových infekcí u volně žijících šelem a šelem chovaných v zoologických zahradách. S ohledem na technická omezení klasické formy léčby těchto unikátních pacientů a jejich výjimečnou cenu lze předpokládat i další použití interferonu při léčbě závažných infekčních onemocnění kočkovitých nebo psovitých šelem,^{6,13-15} především u jedinců, u kterých nebylo možno po narození zajistit přirozený příjem kolostra a mateřského mléka.

Poděkování patří Dr. Karine De Mari a zástupcům firmy Virbac Sante Animale za technickou pomoc při přípravě projektu. Imunologická vyšetření byla částečně hrazena z projektu Ministerstva zemědělství České republiky MZe 0002716201.

Literatura:

1. Tossig G. New developments in interferon therapy. *Eur J Med Res* 2001; 6:47-65.
2. Weiss R. C., Cummins J. M., Richards A. B. Low-dose orally administered alpha interferon treatment for feline leukemia virus infection. *J Amer Vet Med Assoc* 1991;199:1477-1481.
3. Steed V. P. Improved survival of four cats infected with feline leukemia virus after oral administration of interferon. *Feline Pract* 1987;17:24-30.
4. Ueda Y., Sakurai T., Kasama K., Satoh Y., Aysumi K., Hanawa S., Uchino T., Yanai A. Pharmacokinetic properties of recombinant feline interferon and its stimulatory effect on 2',5'-oligoadenylate synthetase activity in the cat. *J Vet Med Sci* 1993;1:1-6.
5. Mochizuki M., Nakatani H., Yoshida M. Inhibitory effects of recombinant feline interferon on the replication of feline enteropathogenic viruses in vitro. *Vet Microbiol* 1994;39:145-152.
6. Minagawa T., Ishiwata K., Kajimoto T. Feline interferon- ω treatment on canine parvovirus infection. *Vet Microbiol* 1999;69:51-53.
7. Martin V., Najbar W., Gueguen S., Grousson D., Eun H. M., Lebreux B., Aubert A. Treatment of canine parvoviral enteritis with interferon-omega in a placebo-controlled challenge trial. *Vet Microbiol* 2002;89:115-127.
8. De Mari K. *Veterinary Interferon Handbook*. Virbac SA 2004:147.
9. De Mari K., Maynard L., Sanquer A., Lebreux B., Eun H. M. Therapeutic effects of recombinant feline interferon- ω on feline leukemia virus (FeLV)-infected and FeLV/feline immunodeficiency virus (FIV)-coinfected symptomatic cats. *J Vet Intern Med* 2004;18:477-482.
10. Ishida T., Shibana A., Tanaka S., Uchida K., Mochizuki M. Use of recombinant feline interferon and glucocorticoid in the treatment of feline infectious peritonitis. *J Fel Med Surg* 2004;6:107-109.
11. Knotek Z., Toman M., Faldyna M. Clinical and immunological characteristics of cats affected by feline infectious peritonitis. *Acta Veterinaria Brno* 2000;69:51-60.
12. Möstl K., Knotek Z., Toman M., Faldyna M. Seroprevalence of feline coronaviruses in two central european countries: Czech Republic and Austria. *Proc. 2nd Int. FCoV/FIP Symposium Glasgow 2002*.
13. Kennedy M., Dolorico T., McNabb A., Moffat A., Stylianides E., Van Vuuren M., Kania S. Characterization of feline coronavirus of cheetahs (*Acinonyx jubatus*) – diagnosis, epidemiology, and viral genetic analysis. *Proceedings EAZWV Meeting 31. 5.–4. 6. 2000 Paris*.
14. Latz N. Canine parvovirus infection in free-ranging carnivores from Germany. *Proceedings EAZWV Meeting 31. 5.–4. 6. 2002 Heidelberg*.
15. Luaces I., Lutz H., Barreiro B., Montesinos A., Pizzaro B., Martinez F., Garcia-Montijano M. Feline leukemia virus immunodeficiency virus, coronavirus and panleukopaenia virus seroprevalence in free-living and captive wildcats (*Felis silvestris*) from Spain. *Proceedings EAZWV Meeting 31. 5.–4. 6. 2002 Heidelberg*, 223-225.

Adresa autora:

Prof. MVDr. Zdeněk Knotek, CSc.

Klinika chorob ptáků, plazů a drobných savců

Fakulta veterinárního lékařství

Veterinární a farmaceutická univerzita Brno

Palackého 1 – 3

612 42 Brno